Pseudoarthrose

Pseudoarthrose am Radius

ÄRZTETEAM: Prof. Valerio Ioli, Dr. Roberto Savica, Dr. Domenico Fenga, A.O.U. Policlinico Universitario G. Martino, Messina

PATIENT

Männlich, 33 Jahre. Rugbyspieler. Verkehrsunfall mit einem Rennrad

FRAKTUR

Diaphysäre Radius- und Ulnafraktur links mit offenem Punkt am Radius (22-B3)

BEHANDLUNG UND ERGEBNIS

Behandlung mit 2 Platten in einer anderen Einrichtung. Stellt sich nach 4 Monaten wegen eines Bruchs der Ulna-Platte vor. Auswechseln der Platte, Transplantation + Thrombozyten-Gel. Nach 2 Monaten Heilung der Ulna, jedoch Pseudoarthrose am Radius. Behandlung mit Thrombozyten-Gel. Nach 8 Monaten Pseudoarthrose am Radius. Auswechseln der Platte, Transplantation + Thrombozyten-Gel.Nach 2 Monaten Resorption des Transplantats. Therapie mit Biostim® über einen Zeitraum von 2 Monaten + Thrombozyten-Gel. Heilung.

Ursache der Fraktur

Trauma mit geringer Krafteinwirkung durch einen Sturz mit dem Rennrad.

Behandlung

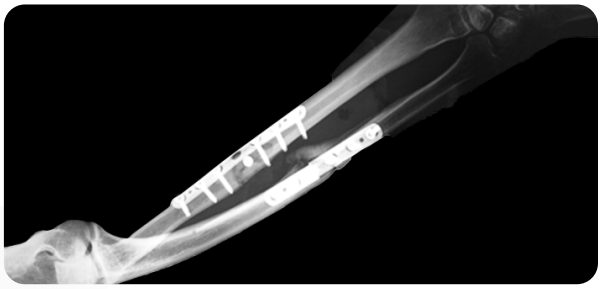

Diaphysäre Radius- und Ulnafraktur mit offenem Punkt am Radius. (22-B3). In einer anderen Einrichtung unter Verwendung von 2 Platten und einer interfragmentären Schraube am Radius operiert. 4 Monate nach dem Trauma stellt sich der Patient wegen einem Bruch der Ulna-Platte und einer verzögerten Konsolidierung von Ulna und Radius vor.



Entfernung und Synthese der Ulna mit LCP-Platte mit 8 Löchern, autologes Transplantat aus dem Beckenkamm und intraoperative Applikation von Thrombozyten-Gel an der Ulnafraktur. Danach im Abstand von 15 Tagen an der Stelle der Ulnafraktur 2 perkutane Infiltrationen unter skopischer und Ultraschallkontrolle. Entfernung der radialen interfragmentären Schraube.

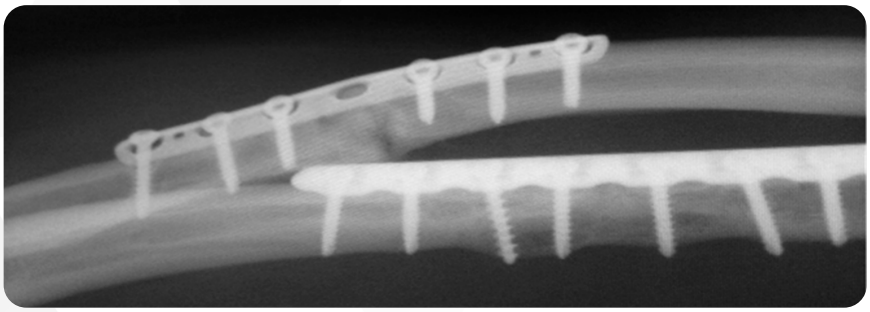

Nach 2 Monaten Heilung der Ulna und starke Pseudoarthrose am Radius. Drei perkutane Injektionen von mit Kalziumglukonat aktiviertem Thrombozyten-Gel unter skopischer und Ultraschallkontrolle im Abstand von zwei Wochen direkt in den Herd der Pseudoarthrose am Radius.

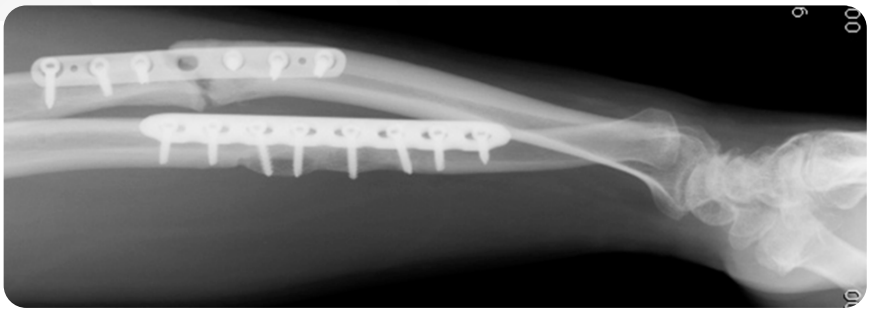

Nach 8 Monaten besteht die Pseudoarthrose noch immer und der Radius weist eine winklige Deformation auf.

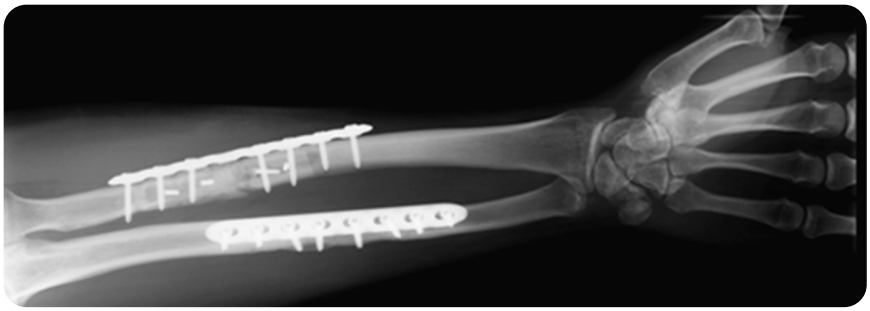

Entfernung der Platte, Entfernung von fibrotischem Gewebe, Einbringen von kortikospongiösem Knochen aus der Knochenbank und interfragmentäre Fixierung mit 4 x 2,5 mm Schrauben. Zusätzliche Osteosynthese mit Platte vom Typ LCP. Füllung des Spalts mit heterologem Knochentransplantat, gemischt mit 5 ml mit Kalziumglukonat aktiviertem Thrombozyten-Gel, direkt an der Stelle der Fraktur.

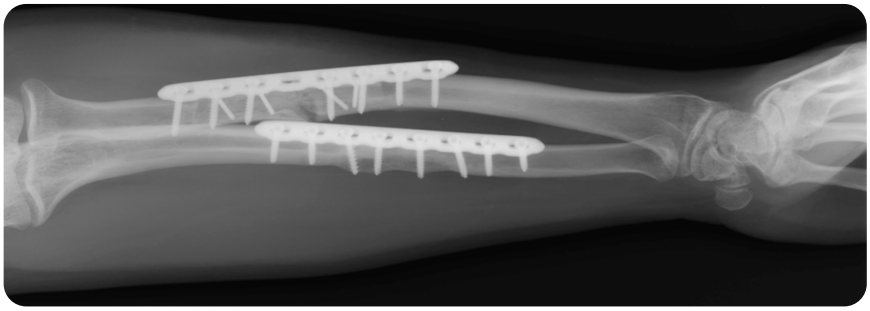

2 Monate nach der Operation Resorption des Transplantats und Verzögerung bei der Konsolidierung. Beginn einer Therapie mit Biostim® für einen Zeitraum von 2 Monaten und ein weiterer Zyklus perkutaner Infiltrationen mit Thrombozyten-Gel.

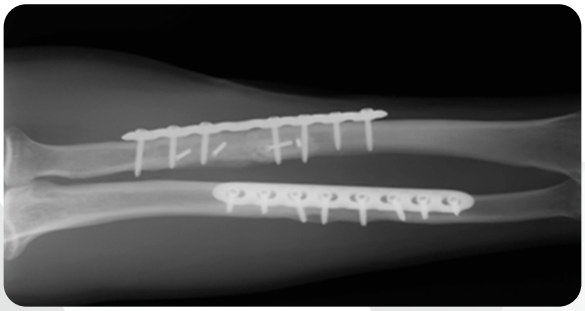

Nachuntersuchung 4 Monate nach der Operation: Kallusbildung mit Konsolidierung der diaphysären Radiusfraktur. Beendung der Therapie mit Biostim®. Wiederaufnahme der sportlichen Wettkämpfe: Rugby.